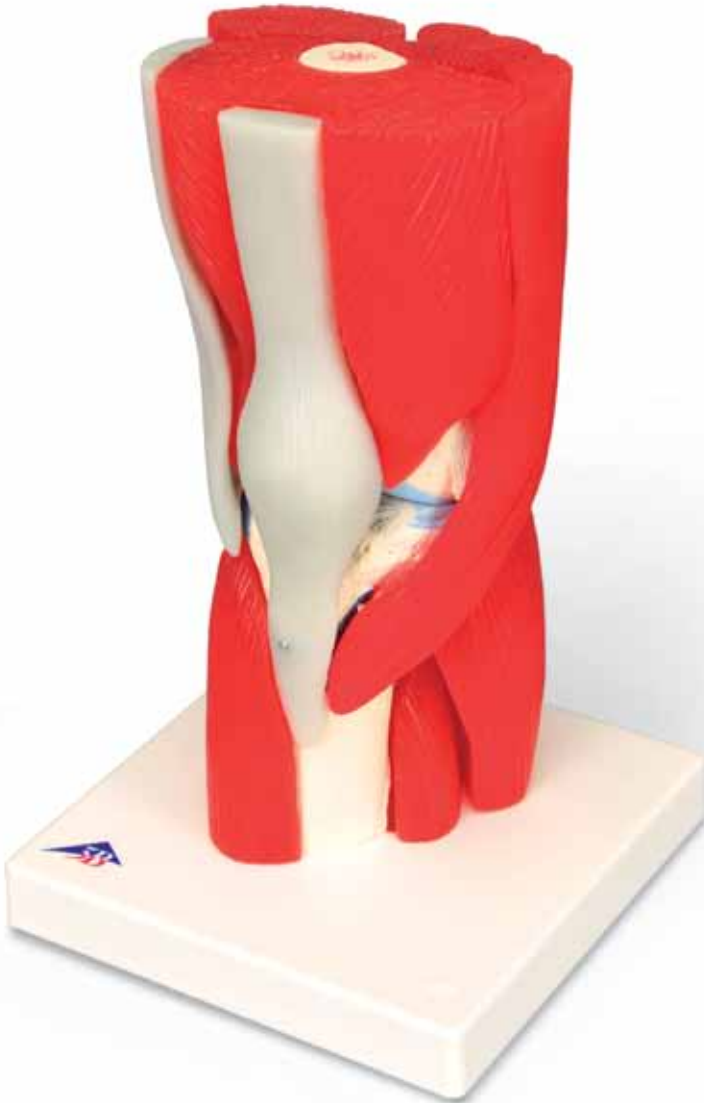



...going one step further



A882

(1000178)

Latin

- 1 M. vastus lateralis
- 2 Tractus ilirotibialis
- 3 M. biceps femoris
- 4 Tibia, condylus lateralis
- 5 Caput fibulae
- 6 M. gastrocnemius, caput laterale
- 7 M. tibialis anterior
- 8 M. fibularis longus [M. peroneus longus]
- 9 M. extensor digitorum longus
- 10 M. quadriceps femoris, tendo
- 11 M. vastus medialis
- 12 Patella
- 13 Femur, condylus medialis
- 14 M. sartorius
- 15 Tibia, condylus medialis
- 16 Lig. patellae
- 17 M. gastrocnemius, caput mediale
- 18 M. soleus
- 19 Tibia, facies medialis
- 20 M. gracilis
- 21 M. semitendinosus
- 22 M. semimembranosus
- 23 M. biceps femoris
- 24 M. plantaris
- 25 Pes anserinus
- 26 M. biceps femoris, caput longum
- 27 M. biceps femoris, caput breve
- 28 Femur, condylus lateralis
- 29 M. popliteus
- 30 Lig. collaterale fibulare
- 31 Meniscus lateralis
- 32 Lig. capitis fibulae anterior
- 33 Fibula
- 34 Membrana interossea cruris
- 35 M. articularis genus
- 36 Femur
- 37 M. adductor magnus
- 38 Facies patellaris
- 39 Lig. cruciatum anterior
- 40 Meniscus medialis
- 41 Lig. collaterale tibiale
- 42 Tuberositas tibiae
- 43 M. quadriceps femoris
- 44 Tibia
- 45 Lig. cruciatum posterius
- 46 M. tibialis posterior
- 47 M. flexor digitorum longus
- 48 Facies poplitea
- 49 M. rectus femoris, tendo
- 50 Lig. transversum genus
- 51 Lig. meniscofemorale posterius

Knee Joint, 12-Part

English

The knee joint is the largest joint in the human body. It is formed by the femur, tibia and patella. The patella is secured by the insertion tendon of the quadriceps muscle. The joint is stabilized by the anterior and posterior cruciate ligaments, the lateral collateral ligament and the medial collateral ligament, as well as the tendons of the thigh musculature. Besides flexion and extension, medial and lateral rotation are possible while the knee is bent. Thereby the anterior femoral muscles affect extension and the posterior muscles affect flexion. The medial flexors attaching to the tibia rotate the lower leg medially, the ones attaching laterally rotate it laterally. Rolling and sliding movements take place between the joint surfaces of the femur and tibia. Moveable tapered half-round cartilage disks (menisci) thereby balance the unevenness between the joint surfaces and increase the load-transferring contact surface. The medial meniscus adheres to the tendon that attaches the femur to the tibia outside of the articulation capsule. The lateral collateral ligament lies external to the articulation capsule and attaches the femur to the head of the fibula. Medial collateral- and lateral collateral ligaments prevent lateral movement of the lower leg. The cruciate ligaments are located in the interior of the articulation capsule. The anterior cruciate ligament runs from the lateral condyle of the femur to an anterior insertion surface between the condyles of the tibia. Conversely, the posterior cruciate ligament runs from the medial condyle of the femur to a posterior insertion surface between the condyles of the tibia. The cruciate ligaments hold the joint together and prevent the condyles of the femur from slipping off of the tibial plateau.

- 1 Vastus lateralis muscle
- 2 Iliotibial tract
- 3 Biceps femoris muscle
- 4 Tibia, lateral condyle
- 5 Fibular head
- 6 Gastrocnemius, lateral head
- 7 Tibialis anterior muscle
- 8 Fibularis longus muscle
- 9 Extensor digitorum longus
- 10 Quadriceps femoris muscle, tendon
- 11 Vastus medialis muscle
- 12 Patella
- 13 Femur, medial condyle
- 14 Sartorius muscle
- 15 Tibia, medial condyle
- 16 Patellar ligament
- 17 Gastrocnemius, medial head
- 18 Soleus muscle
- 19 Tibia, medial surface
- 20 Gracilis muscle
- 21 Semitendinosus muscle
- 22 Semimembranosus muscle
- 23 Biceps femoris muscle
- 24 Plantaris muscle
- 25 Pes anserinus (insertion together with the sartorius muscle, the gracilis muscle and the semitendinosus muscle)
- 26 Biceps femoris muscle, long head
- 27 Biceps femoris muscle, short head
- 28 Femur, lateral condyle
- 29 Popliteus muscle
- 30 Lateral ligament
- 31 Lateral meniscus
- 32 Anterior ligament of the fibular head
- 33 Fibula
- 34 Interosseus membrane of the lower leg
- 35 Articular muscle of the knee
- 36 Femur
- 37 Adductor magnus muscle
- 38 Articular surface of the patella
- 39 Anterior cruciate ligament
- 40 Medial meniscus
- 41 Collateral ligament
- 42 Tibial tuberosity (insertion of the tendons of the tibia)
- 43 Quadriceps femoris muscle
- 44 Tibia
- 45 Posterior cruciate ligament
- 46 Tibialis posterior muscle
- 47 Flexor digitorum longus muscle
- 48 Popliteus surfaces of the femur
- 49 Rectus femoris muscle, tendon
- 50 Transverse ligament of the knee (between the medial and lateral meniscus)
- 51 Posterior menisiofemoral ligament [Wrisberg ligament]

- A Muscles on the anterior aspect of the right knee
- B Muscles on the posterior aspect of the right knee
- C Muscles on the medial aspect of the right knee
- D Muscles on the lateral aspect of the right knee
- E Anterior aspect of the right knee joint without articulation capsule; muscle origins are pictured in red and muscle insertions are pictured in blue
- F Posterior aspect of the right knee joint without articulation capsule; muscle origins are pictured in red and muscle insertions are pictured in blue
- G Posterior aspect of the right knee joint without articulation capsule after excision of removable muscles; muscle origins are pictured in red and muscle insertions are pictured in blue
- H Medial aspect of the right knee joint without articulation capsule; muscle origins are pictured in red and muscle insertions are pictured in blue
- I Lateral aspect of the right knee joint without articulation capsule; muscle origins are pictured in red and muscle insertions are pictured in blue

Kniegelenk, 12-teilig

Deutsch

Das Kniegelenk ist das größte Gelenk des menschlichen Körpers. Es wird von Oberschenkelknochen, Schienbein und Kniescheibe gebildet. Die Kniescheibe ist in die Ansatzsehne des vierköpfigen Oberschenkelmuskels eingefügt. Stabilisiert wird das Gelenk durch das vordere und hintere Kreuzband, das Innen- und Außenband sowie die Sehnen der Oberschenkelmuskulatur. Neben Beugung und Streckung sind bei gebeugtem Knie eine Innen- und Außendrehung möglich. Dabei wirken die vorderen Oberschenkelmuskeln streckend, die hinteren beugend. Die innen am Schienbein ansetzenden Beuger drehen den Unterschenkel nach innen, die außen ansetzenden drehen ihn nach außen. Zwischen den Gelenkflächen des Oberschenkelknochens und des Schienbeins finden Roll- und Gleitbewegungen statt. Bewegliche keilförmige halbrunde Knorpelscheiben (Menisken) gleichen dabei die Ungleichheit zwischen den Gelenkflächen aus und vergrößern die kraftübertragende Kontaktfläche. Der Innenmeniskus ist mit dem Innenband verwachsen, das außerhalb der Gelenkkapsel den Oberschenkel mit dem Schienbein verbindet. Das ebenfalls außerhalb der Gelenkkapsel liegende Außenband verbindet den Oberschenkelknochen mit dem Wadenbeinkopf. Innen- und Außenband verhindern Seitwärtsbewegungen des Unterschenkels. Die Kreuzbänder befinden sich innerhalb der Gelenkkapsel. Das vordere Kreuzband verläuft vom äußeren Gelenkhöcker des Oberschenkelknochens zu einer vorderen Ansatzfläche zwischen den Gelenkhöckern des Schienbeins. Das hintere Kreuzband zieht entgegengesetzt vom inneren Gelenkhöcker des Oberschenkelknochens zu einer hinteren Ansatzfläche zwischen den Gelenkhöckern des Schienbeins. Die Kreuzbänder halten die Gelenkkörper zusammen und verhindern das Abgleiten der Oberschenkelgelenkhöcker von den flachen Gelenkpfannen des Schienbeinkopfes.

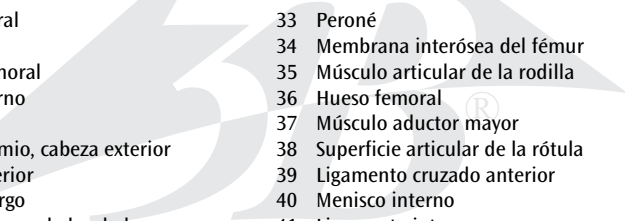
- 
- 1 Äußerer breiter Muskel
 - 2 Darmbein-Schienbein-Sehne
 - 3 Zweiköpfiger Oberschenkelmuskel
 - 4 Schienbein, äußerer Gelenkhöcker
 - 5 Wadenbeinkopf
 - 6 Zweiköpfiger Wadenmuskel, äußerer Kopf
 - 7 Vorderer Schienbeinmuskel
 - 8 Langer Wadenbeinmuskel
 - 9 Langer Zehenstrecker
 - 10 Vierköpfiger Oberschenkelmuskel, Sehne
 - 11 Innerer breiter Muskel
 - 12 Kniescheibe
 - 13 Oberschenkelknochen, innerer Gelenkhöcker
 - 14 Schneidermuskel
 - 15 Schienbein, innerer Gelenkhöcker
 - 16 Kniescheibenband
 - 17 Zweiköpfiger Wadenmuskel, innerer Kopf
 - 18 Schollenmuskel
 - 19 Schienbein, innere Oberfläche
 - 20 Schlanker Muskel
 - 21 Halbsehnenmuskel
 - 22 Plattsehnenmuskel
 - 23 Zweiköpfiger Oberschenkelmuskel
 - 24 Fußsohlenmuskel
 - 25 Gänsefuß (Gemeinsamer Sehnenansatz von M. sartorius, M. gracilis und M. semitendinosus)
 - 26 Zweiköpfiger Oberschenkelmuskel, langer Kopf
 - 27 Zweiköpfiger Oberschenkelmuskel, kurzer Kopf
 - 28 Oberschenkelknochen, äußerer Gelenkhöcker
 - 29 Kniekehlenmuskel
 - 30 Außenband
 - 31 Außenmeniskus
 - 32 Vorderes Wadenbeinkopfband
 - 33 Wadenbein
 - 34 Zwischenknochenmembran des Unterschenkels
 - 35 Kniegelenkmuskel
 - 36 Oberschenkelknochen
 - 37 Großer Schenkelanzieher
 - 38 Kniescheibengelenkfläche
 - 39 Vorderes Kreuzband
 - 40 Innenmeniskus
 - 41 Innenband
 - 42 Rauer Knochenvorsprung des Schienbeins (Kniescheibensehnenansatz)
 - 43 Vierköpfiger Oberschenkelmuskel
 - 44 Fußsohlenmuskel
 - 45 Hinteres Kreuzband
 - 46 Hinterer Schienbeinmuskel
 - 47 Langer Zehenbeuger
 - 48 Kniekehlenflächen des Oberschenkelknochens
 - 49 Gerader Oberschenkelmuskel, Sehne
 - 50 Querband des Knies (zwischen innerem und äußerem Meniskus)
 - 51 Hinterer Meniskus-Oberschenkelknochen-Band [Wrisberg-Band]

- A Muskeln an der Vorderseite des rechten Knies
- B Muskeln an der Rückseite des rechten Knies
- C Muskeln an der Innenseite des rechten Knies
- D Muskeln an der Außenseite des rechten Knies
- E Vorderseite des rechten Kniegelenks ohne Gelenkkapsel;
Muskelursprünge sind rot, Muskelansätze blau dargestellt
- F Hinterseite des rechten Kniegelenks ohne Gelenkkapsel;
Muskelursprünge sind rot, Muskelansätze blau dargestellt
- G Hinterseite des rechten Kniegelenks ohne Gelenkkapsel nach Entfernung der abnehmbaren
Muskeln; Muskelursprünge sind rot, Muskelansätze blau dargestellt
- H Innenseite des rechten Kniegelenks ohne Gelenkkapsel;
Muskelursprünge sind rot, Muskelansätze blau dargestellt
- I Außenseite des rechten Kniegelenks ohne Gelenkkapsel;
Muskelursprünge sind rot, Muskelansätze blau dargestellt

Articulación de la rodilla, 12 piezas

Español

La articulación de la rodilla es la articulación más grande del cuerpo humano. La conforma el fémur, la tibia y la rótula. La rótula se encuentra incluida en el tendón de inserción del músculo cuádriceps femoral. Los ligamentos cruzados anterior y posterior, los ligamentos deltoideos interno y externo y los tendones de la musculatura femoral estabilizan la articulación. La rodilla flexionada permite la rotación externa e interna, además de la flexión y el estiramiento. Al hacerlo, la musculatura femoral anterior se estira y la posterior se flexiona. Los flexores situados en la cara interna de la tibia hacen rotar la tibia hacia el interior y los flexores de la cara externa la hacen rotar hacia el exterior. Entre las superficies articulares del hueso femoral y la rótula se producen movimientos de balanceo y deslizamiento. Los discos cartilaginosos semicirculares y cuneiformes (meniscos) equilibran las desigualdades entre las superficies articulares aumentando la superficie de contacto para soportar el peso. El menisco interno está adherido al ligamento interno, que une el muslo con la tibia por la cara externa de la cápsula articular. El ligamento externo, que también transcurre por la cara externa de la cápsula articular, une el hueso femoral con la cabeza del peroné. Los ligamentos externo e interno impiden los movimientos laterales de la tibia. Los ligamentos cruzados se encuentran dentro de la cápsula articular. El ligamento cruzado anterior transcurre desde cóndilo externo del hueso femoral hasta el punto anterior de partida situado entre los cóndilos de la tibia. Por su parte, el ligamento cruzado posterior va desde el cóndilo interno del hueso femoral hasta un punto de partida posterior situado entre los cóndilos de la tibia. Los ligamentos cruzados mantienen los cóndilos unidos y evitan el deslizamiento de los cóndilos del muslo de las cavidades cotiloideas planas de la cabeza de la tibia.

- 
- Músculo vasto lateral
 - Tracto iliotibial
 - Músculo bíceps femoral
 - Tibia, cóndilo externo
 - Cabeza del peroné
 - Músculo gastrocnemio, cabeza exterior
 - Músculo tibial anterior
 - Músculo fabular largo
 - Músculo extensor largo de los dedos
 - Músculo cuádriceps femoral, tendón
 - Músculo vasto interno
 - Rótula
 - Hueso femoral, cóndilo interno
 - Músculo sartorio
 - Tibia, cóndilo interno
 - Ligamento rotuliano
 - Músculo gastrocnemio, cabeza interior
 - Músculo sóleo
 - Tibia, superficie interna
 - Músculo grácil
 - Músculo semitendinoso
 - Músculo semimembranoso
 - Músculo bíceps femoral
 - Músculo plantar
 - Pie anserino (inserción conjunta del músculo sartorio, músculo grácil y el músculo semitendinoso)
 - Músculo gastrocnemio, cabeza larga
 - Músculo gastrocnemio, cabeza corta
 - Hueso tibia, cóndilo externo
 - Músculo poplíteo
 - Ligamento externo
 - Menisco externo
 - Ligamento anterior de la cabeza del peroné
 - Peroné
 - Membrana interósea del fémur
 - Músculo articular de la rodilla
 - Hueso femoral
 - Músculo aductor mayor
 - Superficie articular de la rótula
 - Ligamento cruzado anterior
 - Menisco interno
 - Ligamento interno
 - Tuberosidad tibial (inserción del tendón rotuliano)
 - Músculo cuádriceps femoral
 - Tibia
 - Ligamento cruzado exterior
 - Músculo tibial posterior
 - Músculo flexor largo de los dedos
 - Caras poplíteas del hueso femoral
 - Músculo recto femoral, tendón
 - Ligamento cruzado de la rodilla (entre el menisco interno y externo)
 - Ligamento iliofemoral del menisco posterior [ligamento de Wrisberg]

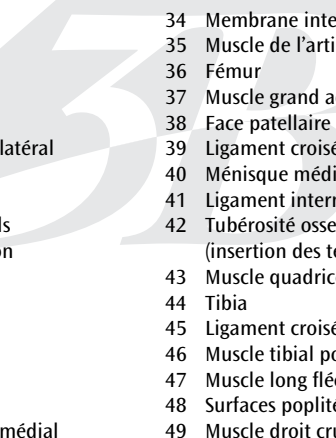
Articulación de la rodilla, 12 piezas

- A Músculos de la cara anterior de la rodilla derecha
- B Músculos de la cara posterior de la rodilla derecha
- C Músculos de la cara interior de la rodilla derecha
- D Músculos de la cara externa de la rodilla derecha
- E Cara anterior de la articulación de la rodilla derecha sin cápsula articular; los nacimientos de los músculos se muestran en color rojo y las inserciones musculares en color azul
- F Cara posterior de la articulación de la rodilla derecha sin cápsula articular; los nacimientos de los músculos se muestran en color rojo y las inserciones musculares en color azul
- G Cara posterior de la articulación de la rodilla derecha sin cápsula articular tras retirar los músculos extraíbles; los nacimientos de los músculos se muestran en color rojo y las inserciones musculares en color azul
- H Cara interna de la articulación de la rodilla derecha sin cápsula articular; los nacimientos de los músculos se muestran en color rojo y las inserciones musculares en color azul
- I Cara externa de la articulación de la rodilla derecha sin cápsula articular; los nacimientos de los músculos se muestran en color rojo y las inserciones musculares en color azul

Articulation du genou, en 12 pièces

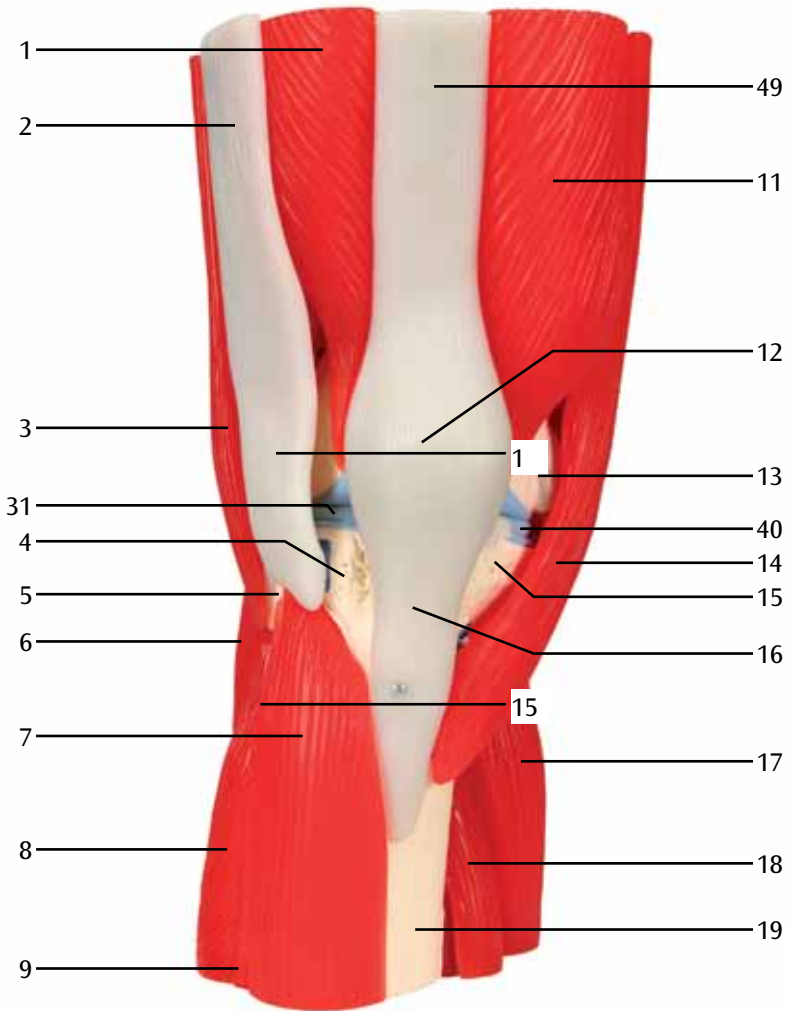
Français

L'articulation du genou est la plus grosse articulation du corps humain. Elle est formée par le fémur, le tibia et la rotule. La rotule est enchâssée dans le tendon d'insertion du quadriceps. L'articulation est stabilisée par le ligament croisé antérieur et postérieur, le ligament interne et externe ainsi que les tendons des muscles du fémur. Outre la flexion et l'extension, un mouvement de rotation interne et externe est également possible sur un genou en flexion. Les muscles antérieurs du fémur sont alors en extension tandis que les muscles postérieurs sont en flexion. Les muscles fléchisseurs qui s'insèrent à l'intérieur sur le tibia font pivoter la jambe vers l'intérieur, ceux qui s'insèrent à l'extérieur la font pivoter vers l'extérieur. Des mouvements de roulis et de glissement ont lieu entre les faces articulaires du fémur et du tibia. Des disques cartilagineux mobiles cunéiformes et semi-circulaires (ménisques) compensent alors l'inégalité entre les faces articulaires et augmentent la surface de contact qui transmet les forces. Le ménisque médial adhère au ligament interne qui relie la cuisse au tibia hors de la capsule articulaire. Le ligament externe qui se situe également en dehors de la capsule articulaire relie le fémur à la tête fibulaire. Ligaments interne et externe empêchent les mouvements latéraux de la jambe. Les ligaments croisés se trouvent au sein de la capsule articulaire. Le ligament croisé antérieur part du condyle externe du fémur et rejoint une face d'insertion antérieure entre les condyles du tibia. Le ligament croisé postérieur s'étend au contraire du condyle interne du fémur vers une face d'insertion antérieure entre les condyles du tibia. Les ligaments croisés assurent la cohésion de l'articulation et empêchent que le condyle fémoral ne glisse des cotyles plats de la tête tibiale.

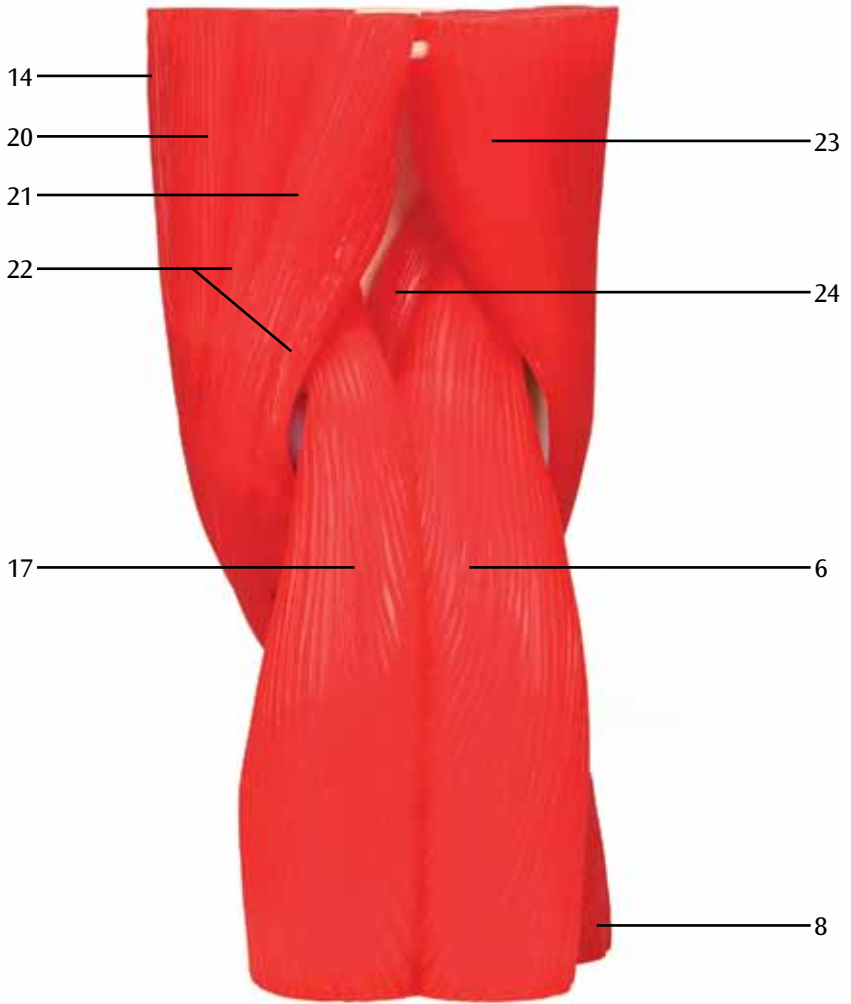
- 
- 1 Muscle vaste externe
 - 2 Tractus ilio-tibial
 - 3 Muscle biceps crural
 - 4 Tibia, condyle externe
 - 5 Tête fibulaire
 - 6 Muscle jumeau du mollet, chef latéral
 - 7 Muscle tibial antérieur
 - 8 Muscle long fibulaire
 - 9 Muscle long extenseur des orteils
 - 10 Muscle quadriceps crural, tendon
 - 11 Muscle vaste interne
 - 12 Rotule
 - 13 Fémur, condyle interne
 - 14 Muscle couturier
 - 15 Tibia, condyle interne
 - 16 Ligament de la rotule
 - 17 Muscle jumeau du mollet, chef médial
 - 18 Muscle soléaire
 - 19 Tibia, surface interne
 - 20 Muscle droit interne
 - 21 Muscle demi-tendineux
 - 22 Muscle demi-membraneux
 - 23 Muscle biceps crural
 - 24 Muscle plantaire
 - 25 Plexus parotidien (insertion commune des tendons des M. sartorius, M. gracilis et M. semitendinosus)
 - 26 Muscle biceps crural, chef long
 - 27 Muscle biceps crural, chef court
 - 28 Fémur, condyle externe
 - 29 Muscle poplité
 - 30 Ligament externe
 - 31 Ménisque latéral
 - 32 Ligament antérieur de la tête fibulaire
 - 33 Fibula
 - 34 Membrane interosseuse de la jambe
 - 35 Muscle de l'articulation du genou
 - 36 Fémur
 - 37 Muscle grand adducteur
 - 38 Face patellaire
 - 39 Ligament croisé antérieur
 - 40 Ménisque médial
 - 41 Ligament interne
 - 42 Tubérosité osseuse du tibia (insertion des tendons du tibia)
 - 43 Muscle quadriceps crural
 - 44 Tibia
 - 45 Ligament croisé postérieur
 - 46 Muscle tibial postérieur
 - 47 Muscle long fléchisseur des orteils
 - 48 Surfaces poplitées du fémur
 - 49 Muscle droit crural, tendon
 - 50 Ligament transversal du genou (entre le ménisque antérieur et le ménisque postérieur)
 - 51 Ligament méniscofémoral antérieur [ligament de Wrisberg]

Articulation du genou, en 12 pièces

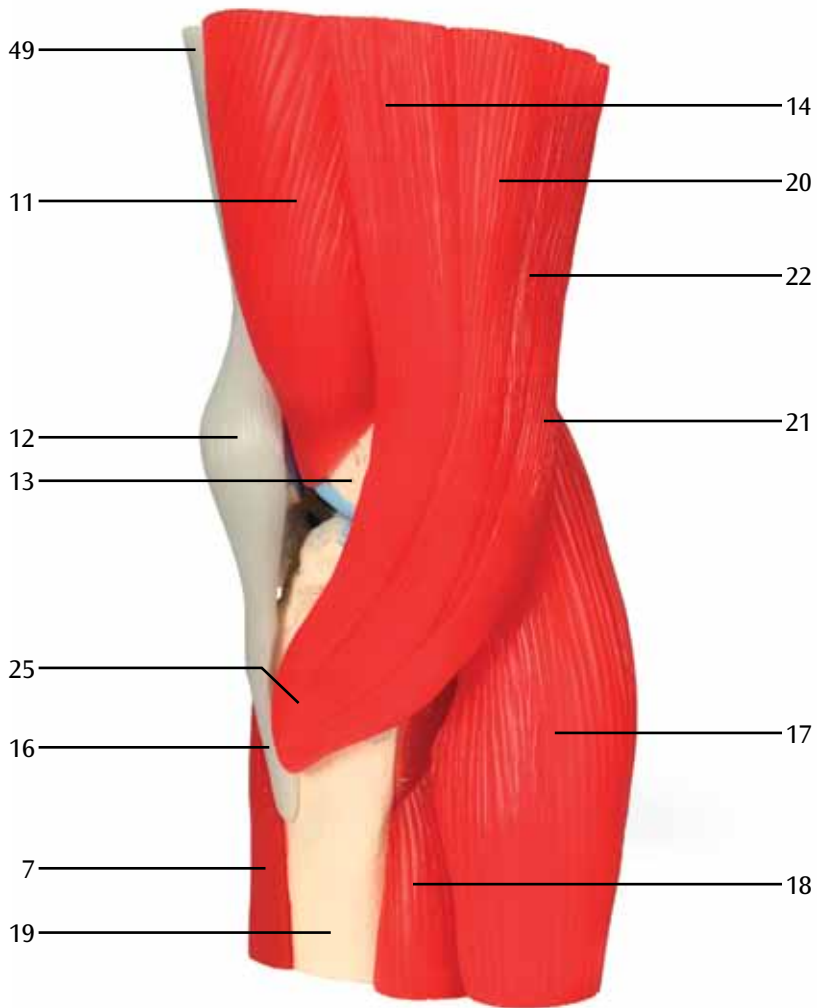
- A Muscles sur la face avant du genou droit
- B Muscles sur la face arrière du genou droit
- C Muscles sur la face interne du genou droit
- D Muscle sur la face externe du genou droit
- E Face avant de l'articulation du genou droit sans capsule articulaire ;
Les insertions proximales des muscles sont représentées en rouge, les insertions distales en bleu
- F Face arrière de l'articulation du genou droit sans capsule articulaire ;
Les insertions proximales des muscles sont représentées en rouge, les insertions distales en bleu
- G Face arrière de l'articulation du genou droit sans capsule articulaire après retrait des muscles amovibles ; Les insertions proximales des muscles sont représentées en rouge, les insertions distales en bleu
- H Face interne de l'articulation du genou droit sans capsule articulaire ;
Les insertions proximales des muscles sont représentées en rouge, les insertions distales en bleu
- I Face externe de l'articulation du genou droit sans capsule articulaire ;
Les insertions proximales des muscles sont représentées en rouge, les insertions distales en bleu



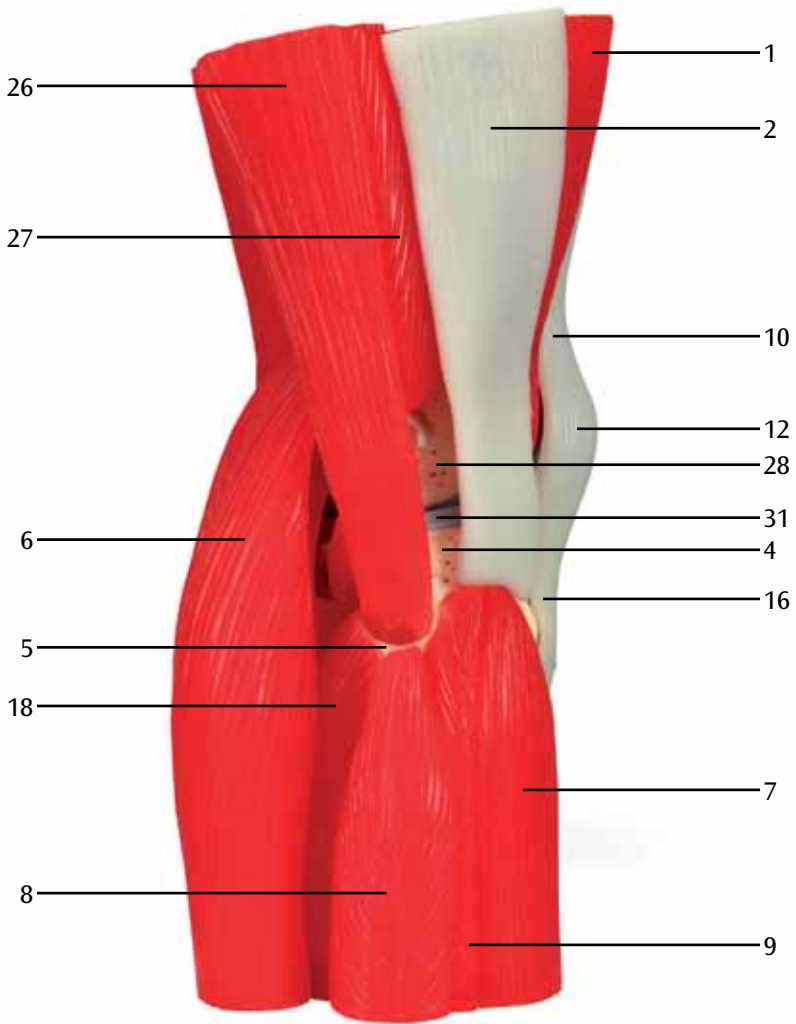
A



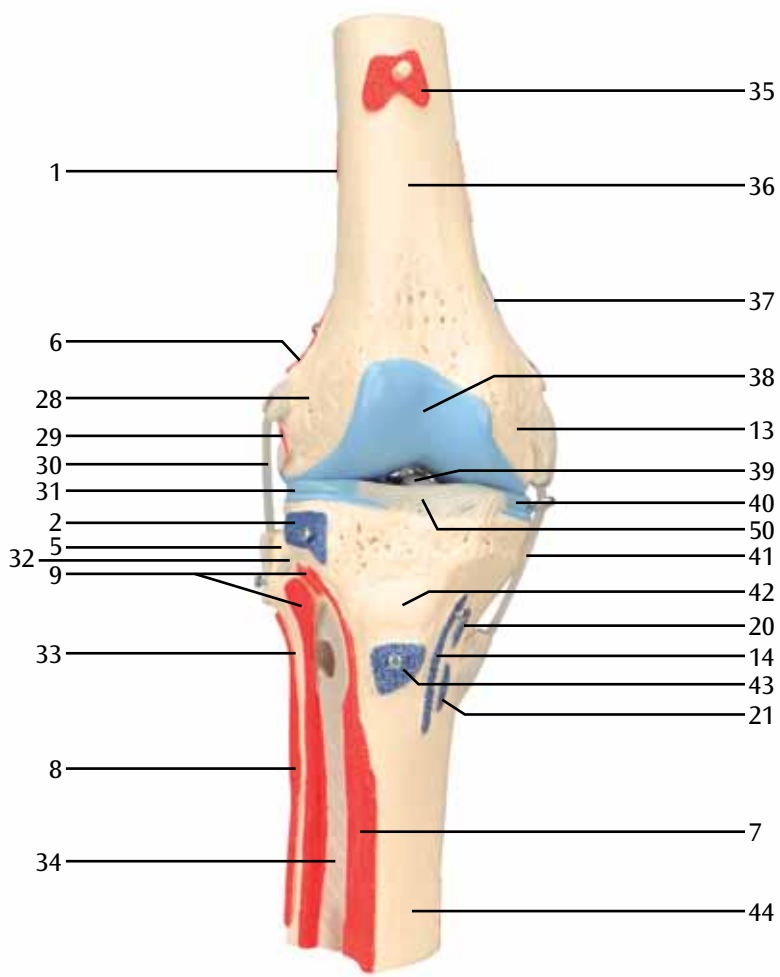
B



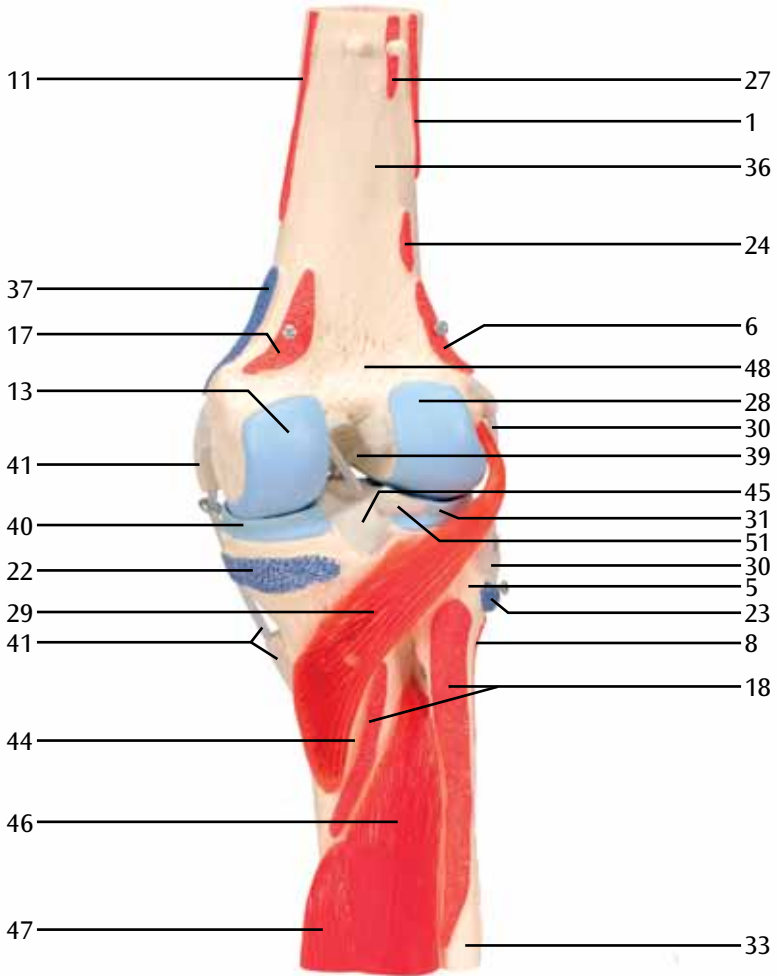
C



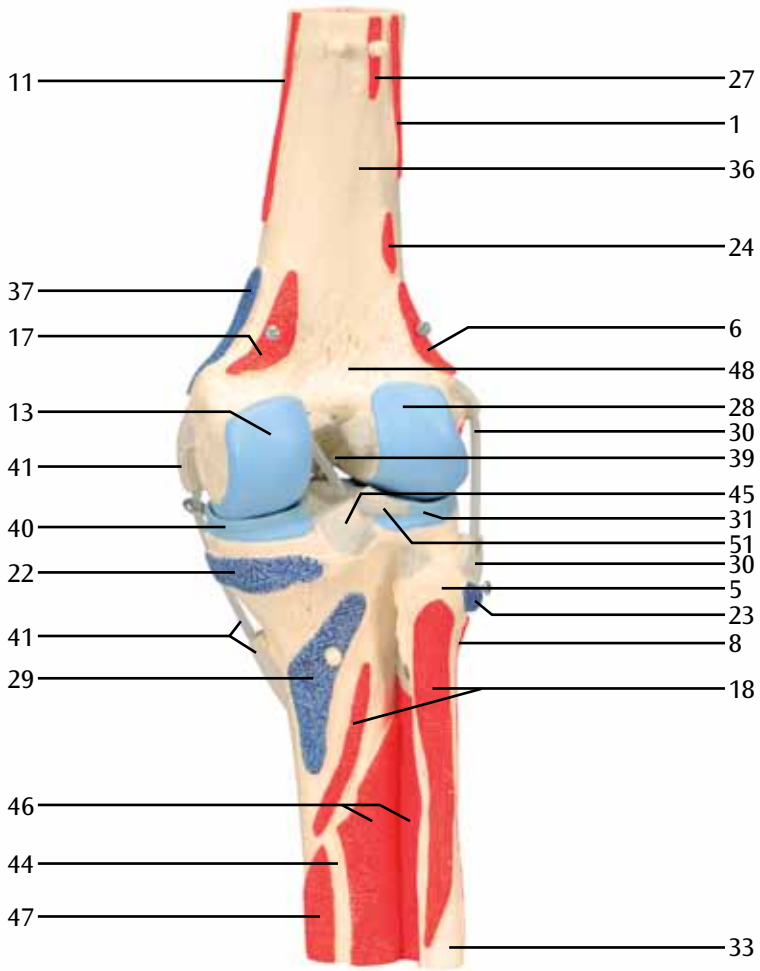
D



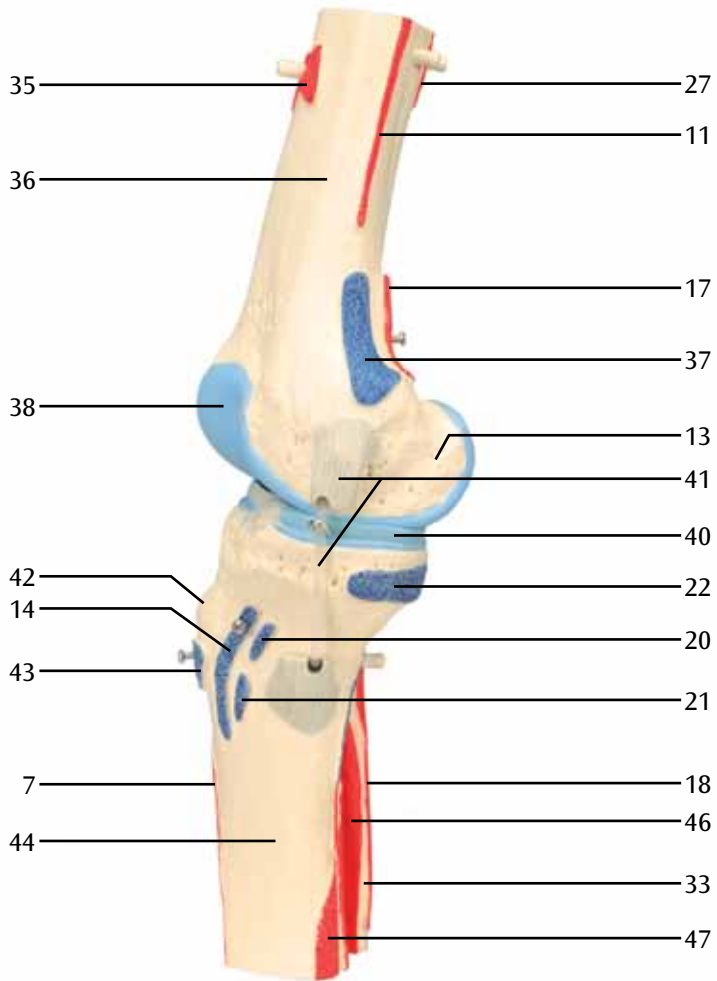
E



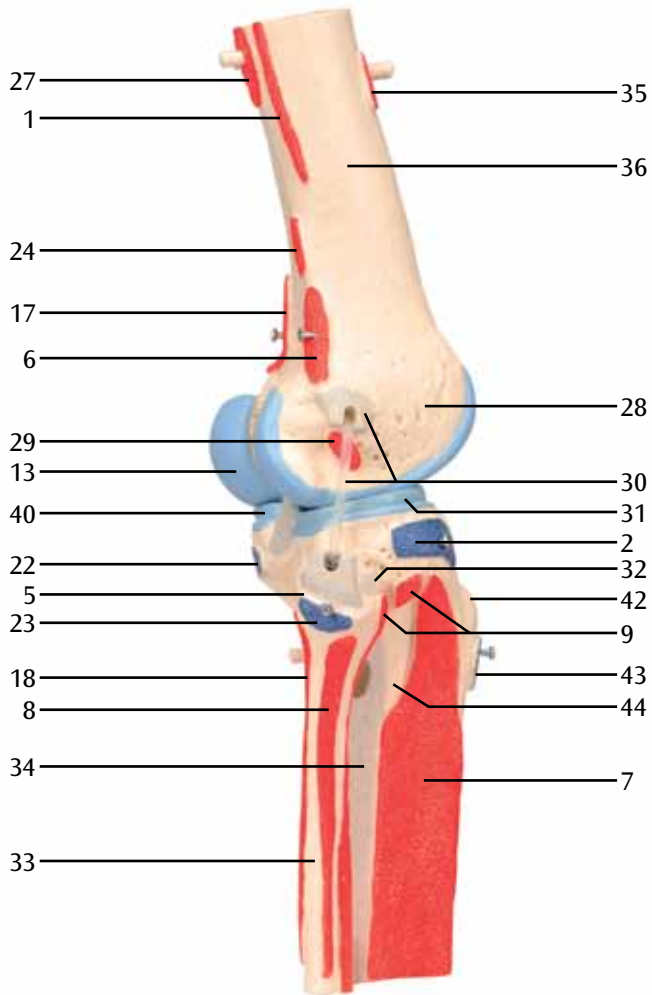
F



G



H

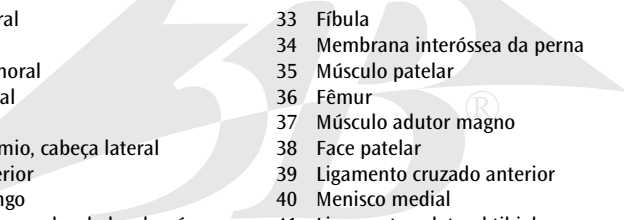


I

Articulação do joelho, em 12 partes

Português

O joelho é a maior articulação do corpo humano, sendo formado pelo fêmur, tíbia e patela. A patela está inserida no tendão do músculo quadríceps femoral. A articulação é estabilizada pelos ligamentos cruzados anterior e posterior, os ligamentos colaterais medial e lateral, bem como os tendões da musculatura femoral. Além dos movimentos de flexão e extensão, é possível ainda realizar rotação interna e externa com o joelho dobrado. Neste caso, os músculos femorais anteriores se estendem e os posteriores se flexionam. Os músculos flexores que se inserem medialmente na tíbia fazem a rotação da perna para dentro e os que se inserem lateralmente fazem a rotação para fora. Entre as faces articulares do fêmur e da tíbia ocorrem movimentos de rolamento e deslizamento. Discos cartilagosos móveis semi-circulares e em formato de cunha (meniscos) compensam as diferenças entre as faces articulares e aumentam a superfície de contato de transmissão de força. O menisco medial está soldado com o ligamento colateral medial que liga a coxa à tíbia por fora da cápsula articular. O ligamento colateral lateral, que também se localiza fora da cápsula articular, liga o fêmur com a cabeça da fíbula. Os ligamentos colaterais medial e lateral impedem os movimentos laterais da perna. Os ligamentos cruzados localizam-se dentro da cápsula articular. O ligamento cruzado anterior se estende desde o côndilo lateral do fêmur até uma superfície de inserção anterior localizada entre os côndilos da tíbia. O ligamento cruzado posterior se estende em direção oposta desde o côndilo medial do fêmur até uma superfície posterior de inserção entre os côndilos da tíbia. Os ligamentos cruzados mantêm os corpos articulares unidos e impedem que os côndilos femorais resvalam das faces articulares planas da cabeça da tíbia.

- 
- | | |
|--|--|
| 1 Músculo vasto lateral | 33 Fíbula |
| 2 Trato iliotibial | 34 Membrana interóssea da perna |
| 3 Músculo bíceps femoral | 35 Músculo patelar |
| 4 Tíbia, côndilo lateral | 36 Fêmur |
| 5 Cabeça da fíbula | 37 Músculo adutor magno |
| 6 Músculo gastrocnêmio, cabeça lateral | 38 Face patelar |
| 7 Músculo tibial anterior | 39 Ligamento cruzado anterior |
| 8 Músculo fibular longo | 40 Menisco medial |
| 9 Músculo extensor longo dos dedos do pé | 41 Ligamento colateral tibial |
| 10 Músculo quadríceps femoral, tendão | 42 Tuberosidade tibial (inserção do ligamento patelar) |
| 11 Músculo vasto medial | 43 Músculo quadríceps femoral |
| 12 Patela | 44 Tíbia |
| 13 Fêmur, côndilo medial | 45 Ligamento cruzado posterior |
| 14 Músculo sartório | 46 Músculo tibial posterior |
| 15 Tíbia, côndilo medial | 47 Músculo flexor longo dos dedos do pé |
| 16 Ligamento patelar | 48 Face poplíteo do fêmur |
| 17 Músculo gastrocnêmio, cabeça medial | 49 Músculo reto femoral, tendão |
| 18 Músculo sóleo | 50 Ligamento transverso do joelho (entre os meniscos medial e lateral) |
| 19 Tíbia, face medial | 51 Ligamento meniscofemoral posterior [Ligamento de Wrisberg] |
| 20 Músculo grácil | |
| 21 Músculo semitendinoso | |
| 22 Músculo semimembranoso | |
| 23 Músculo bíceps femoral | |
| 24 Músculo plantar | |
| 25 Pata-de-ganso (Pes anserinus) (região de inserção conjunta dos músculos sartório, grácil e semitendinoso) | |
| 26 Músculo bíceps femoral, cabeça longa | |
| 27 Músculo bíceps femoral, cabeça curta | |
| 28 Fêmur, côndilo lateral | |
| 29 Músculo poplíteo | |
| 30 Ligamento colateral fibular | |
| 31 Menisco lateral | |
| 32 Ligamento anterior da cabeça da fíbula | |

Articulação do joelho, em 12 partes

- A Músculos da face anterior do joelho direito
- B Músculos da face posterior do joelho direito
- C Músculos da face medial do joelho direito
- D Músculos da face lateral do joelho direito
- E Face anterior da articulação do joelho direito, sem cápsula articular; os pontos de origem dos músculos estão em vermelho, os pontos de inserção, em azul
- F Face posterior da articulação do joelho direito, sem cápsula articular; os pontos de origem dos músculos estão em vermelho, os pontos de inserção, em azul
- G Face posterior da articulação do joelho direito, sem cápsula articular, após retirada dos músculos desmontáveis; os pontos de origem dos músculos estão em vermelho, os pontos de inserção, em azul
- H Face medial da articulação do joelho direito, sem cápsula articular; os pontos de origem dos músculos estão em vermelho, os pontos de inserção, em azul
- I Face lateral da articulação do joelho direito, sem cápsula articular; os pontos de origem dos músculos estão em vermelho, os pontos de inserção, em azul

Articolazione del ginocchio, 12 pezzi

Italiano

L'articolazione del ginocchio è l'articolazione più grossa del corpo umano, ed è costituito dal femore, dalla tibia e dalla rotula. La rotula è il punto di attacco del muscolo quadricipite della coscia. L'articolazione è resa stabile dal legamento crociato anteriore e posteriore, dai legamenti collaterali mediale e laterale, così come dai legamenti della muscolatura della coscia. Oltre alla flessione e all'estensione, nel ginocchio piegato è anche possibile un movimento di rotazione interna ed esterna. I muscoli anteriori della coscia servono per l'estensione, mentre quelli posteriori per la flessione. I muscoli flessori che si attaccano medialmente al femore provocano la rotazione della gamba verso l'interno, mentre quelli che si attaccano lateralmente provocano la rotazione verso l'esterno. Tra le superfici articolari del femore e della tibia si verificano dei movimenti di rotolamento e di scivolamento. Delle formazioni cartilagine semicircolari a forma di cono (i menischi) compensano le disparità tra le superfici articolari ed aumentano la superficie portante di contatto. Il menisco mediale è collegato al legamento collaterale mediale, che a sua volta collega il femore alla tibia all'esterno della capsula articolare. Anche il legamento collaterale laterale si trova all'esterno della capsula articolare e collega il femore alla testa del perone. I legamenti mediale e laterale impediscono i movimenti laterali della gamba. I legamenti crociati si trovano all'interno della capsula articolare. Il legamento crociato anteriore decorre dall'epicondilo laterale del femore ad una superficie di attacco anteriore, situata tra gli epicondili tibiali. Il legamento crociato posteriore decorre in senso opposto, dall'epicondilo mediale del femore ad una superficie di attacco posteriore, situata tra gli epicondili tibiali. I legamenti crociati tengono insieme i corpi articolari e impediscono lo scivolamento degli epicondili femorali dalla cavità articolare piatta della testa della tibia.

- | | |
|---|--|
| 1 M. vasto laterale | 33 Perone |
| 2 Tratto ilio-tibiale | 34 Membrana interossea della gamba |
| 3 M. bicipite femorale | 35 M. articolare del ginocchio |
| 4 Tibia, epicondilo laterale | 36 Femore |
| 5 Testa del perone | 37 M. grande adduttore |
| 6 M. gastrocnemio, capo laterale | 38 Superficie rotulea |
| 7 M. tibiale anteriore | 39 Legamento crociato anteriore |
| 8 M. peroneo lungo | 40 Menisco mediale |
| 9 M. estensore lungo delle dita | 41 Legamento collaterale mediale |
| 10 M. quadricipite femorale, tendine | 42 Tuberosità tibiale (attacco del tendine rotuleo) |
| 11 M. vasto mediale | 43 M. quadricipite femorale |
| 12 Rotula | 44 Tibia |
| 13 Femore, epicondilo mediale | 45 Legamento crociato posteriore |
| 14 M. sartorio | 46 M. tibiale posteriore |
| 15 Tibia, epicondilo mediale | 47 M. flessore lungo delle dita |
| 16 Legamento rotuleo | 48 Faccia poplitea del femore |
| 17 M. gastrocnemio, capo mediale | 49 M. retto femorale, tendine |
| 18 M. soleo | 50 Legamento trasverso del ginocchio
(tra menisco mediale e menisco laterale) |
| 19 Tibia, epicondilo mediale | 51 Legamento menisco-femorale posteriore
[legamento di Wrisberg] |
| 20 M. gracile | |
| 21 M. semitendinoso | |
| 22 M. semimembranoso | |
| 23 M. bicipite femorale | |
| 24 M. plantare | |
| 25 Zampa d'oca (attacco comune del m. sartorio,
del m. gracile e del m. semitendinoso) | |
| 26 Bicipite femorale, capo lungo | |
| 27 Bicipite femorale, capo corto | |
| 28 Femore, epicondilo laterale | |
| 29 M. popliteo | |
| 30 Legamento collaterale laterale | |
| 31 Menisco laterale | |
| 32 Legamento peroneo anteriore | |

Articolazione del ginocchio, 12 pezzi

- A Muscoli sul lato anteriore del ginocchio destro
- B Muscoli sul lato posteriore del ginocchio destro
- C Muscoli sul lato interno del ginocchio destro
- D Muscoli sul lato esterno del ginocchio destro
- E Lato anteriore dell'articolazione del ginocchio destro senza capsula articolare; le origini dei muscoli sono rappresentate in rosso, mentre gli attacchi in blu
- F Lato posteriore dell'articolazione del ginocchio destro senza capsula articolare; le origini dei muscoli sono rappresentate in rosso, mentre gli attacchi in blu
- G Lato posteriore dell'articolazione del ginocchio destro senza capsula articolare dopo la rimozione dei muscoli; le origini dei muscoli sono rappresentate in rosso, mentre gli attacchi in blu
- H Lato interno dell'articolazione del ginocchio destro senza capsula articolare; le origini dei muscoli sono rappresentate in rosso, mentre gli attacchi in blu
- I Lato esterno dell'articolazione del ginocchio destro senza capsula articolare; le origini dei muscoli sono rappresentate in rosso, mentre gli attacchi in blu

膝関節，筋付12分解モデル

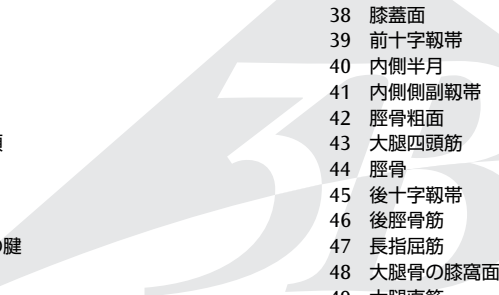
日本語

膝関節は人体で最も大きな関節です。大腿骨，脛骨，膝蓋骨から成り，膝蓋骨は大腿四頭筋の腱によって保持されています。関節は前十字靭帯，後十字靭帯，外側側副靭帯，内側側副靭帯，そして大腿部からの筋により連結されています。

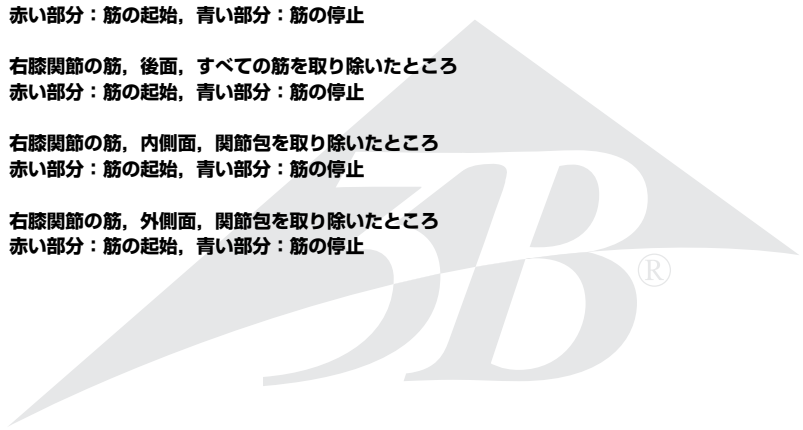
膝関節は屈曲，伸展のほか，屈曲時に下腿の内旋と外旋が可能です。伸展には大腿前面の筋が，屈曲には大腿後面の筋が作用します。脛骨に付着する内側の屈筋は下腿を内側に回旋させ，外側の屈筋は下腿を外側に回旋させます。

大腿骨と脛骨の関節面では回転と滑りの動きが起こります。脛骨の上関節面には半円状の軟骨（半月板）が2つつながり，大腿骨側の関節面を成す内側顆と外側顆の形状に一致したくぼみを作り，屈伸に合わせて移動しながら運動時の負荷を分散します。内側半月の外縁は関節包に強く結合しているため，外側半月の方が移動しやすくなっています。

内側・外側側副靭帯は下腿の横ずれを防ぎます。前・後十字靭帯は関節包の内側に位置し，前十字靭帯は脛骨前顆間区から起こって大腿骨外側顆に着きます。これに交差するように，後十字靭帯は脛骨後顆間区のうしろの脛骨上縁から起こって，大腿骨内側顆に着きます。十字靭帯は大腿骨顆が脛骨の上関節面からずれないように保持します。

- 
- | | |
|------------------------|------------|
| 1 外側広筋 | 38 膝蓋面 |
| 2 腸脛靭帯 | 39 前十字靭帯 |
| 3 大腿二頭筋 | 40 内側半月 |
| 4 脛骨外側顆 | 41 内側側副靭帯 |
| 5 腓骨頭 | 42 脛骨粗面 |
| 6 腓腹筋外側頭 | 43 大腿四頭筋 |
| 7 前脛骨筋 | 44 脛骨 |
| 8 長腓骨筋 | 45 後十字靭帯 |
| 9 長指伸筋 | 46 後脛骨筋 |
| 10 大腿四頭筋の腱 | 47 長指屈筋 |
| 11 内側広筋 | 48 大腿骨の膝窩面 |
| 12 膝蓋骨 | 49 大腿直筋 |
| 13 大腿骨内側顆 | 50 膝横靭帯 |
| 14 縫工筋 | 51 後半月大腿靭帯 |
| 15 脛骨内側顆 | |
| 16 膝蓋靭帯 | |
| 17 腓腹筋内側頭 | |
| 18 ヒラメ筋 | |
| 19 脛骨内側面 | |
| 20 薄筋 | |
| 21 半腱様筋 | |
| 22 半膜様筋 | |
| 23 大腿二頭筋 | |
| 24 足底筋 | |
| 25 鷲足（縫工筋，薄筋，半腱様筋の停止部） | |
| 26 大腿二頭筋長頭 | |
| 27 大腿二頭筋短頭 | |
| 28 大腿骨外側顆 | |
| 29 膝窩筋 | |
| 30 外側側副靭帯 | |
| 31 外側半月 | |
| 32 前腓骨頭靭帯 | |
| 33 腓骨 | |
| 34 下腿骨間膜 | |
| 35 膝関節筋 | |
| 36 大腿骨 | |
| 37 大内転筋 | |

- A 右膝関節の筋，前面
- B 右膝関節の筋，後面
- C 右膝関節の筋，内側面
- D 右膝関節の筋，外側面
- E 右膝関節の筋，前面，関節包を取り除いたところ
赤い部分：筋の起始，青い部分：筋の停止
- F 右膝関節の筋，後面，関節包を取り除いたところ
赤い部分：筋の起始，青い部分：筋の停止
- G 右膝関節の筋，後面，すべての筋を取り除いたところ
赤い部分：筋の起始，青い部分：筋の停止
- H 右膝関節の筋，内側面，関節包を取り除いたところ
赤い部分：筋の起始，青い部分：筋の停止
- I 右膝関節の筋，外側面，関節包を取り除いたところ
赤い部分：筋の起始，青い部分：筋の停止



Коленный сустав, 12 частей

Русский

Коленный сустав является наиболее крупным у человека и образован бедренной, большеберцовой костью и надколенником. Надколенник удерживается сухожилием четырехглавой мышцы бедра. Сустав укреплен передней и задней крестообразными, латеральной и медиальной коллатеральными связками, а также сухожилиями мышц бедра. Помимо сгибания и разгибания, в согнутом состоянии в коленном суставе возможны внутренняя и наружная ротация. Мышцы передней группы бедра обеспечивают разгибание в суставе, задней группы – сгибание в нем. Сгибатели медиальной группы, прикрепляющиеся к большеберцовой кости, обеспечивают внутреннюю ротацию в суставе, сгибатели латеральной группы – наружную ротацию в нем. Между суставными поверхностями образующих сустав костей (бедренной и большеберцовой) возможны также вращательные и скользящие движения. Между суставными поверхностями расположены подвижные полукруглые хрящевые диски, имеющие на разрезе клиновидную форму (мениски), обеспечивающие равномерность распределения нагрузки на суставные хрящи и увеличивающие площадь несущей поверхности сустава. Медиальный мениск прикрепляется к сухожилию, которое, в свою очередь, соединяет бедренную и большеберцовую кости, проходя вне суставной капсулы. Латеральная коллатеральная связка расположена снаружи от суставной капсулы и прикрепляется к бедру и головке малоберцовой кости. Медиальная и латеральная коллатеральные связки ограничивают боковые сгибания в суставе. Напротив, крестообразные связки расположены в полости сустава. Передняя крестообразная связка простирается от латерального мыщелка бедра до передней межмыщелковой ямки проксимального конца большеберцовой кости. Будучи противоположной ей, задняя крестообразная связка натянута между медиальным мыщелком бедра и задней межмыщелковой ямкой большеберцовой кости. Крестообразные связки удерживают образующие сустав кости вместе и препятствуют выскальзыванию мыщелков бедра за пределы суставной поверхности проксимального конца большеберцовой кости.

- | | |
|--|---|
| 1 Латеральная широкая мышца | 28 Бедренная кость, латеральный мыщелок |
| 2 Подвздошно-большеберцовый тракт | 29 Подколенная мышца |
| 3 Двуглавая мышца бедра | 30 Латеральная связка |
| 4 Большеберцовая кость, латеральный мыщелок | 31 Латеральный мениск |
| 5 Головка малоберцовой кости | 32 Передняя связка головки малоберцовой кости |
| 6 Икроножная мышца, латеральная головка | 33 Головка малоберцовой кости |
| 7 Передняя большеберцовая мышца | 34 Межкостная мембрана голени |
| 8 Длинная малоберцовая мышца | 35 Суставная мышца коленного сустава |
| 9 Длинный разгибатель пальцев | 36 Бедренная кость |
| 10 Четырехглавая мышца бедра, сухожилие | 37 Большая приводящая мышца |
| 11 Медиальная широкая мышца | 38 Суставная поверхность надколенника |
| 12 Надколенник | 39 Передняя крестообразная связка |
| 13 Бедренная кость, медиальный мыщелок | 40 Медиальный мениск |
| 14 Портняжная мышца | 41 Коллатеральная связка |
| 15 Большеберцовая кость, медиальный мыщелок | 42 Бугристая большеберцовой кости (место прикрепления сухожилий к ней) |
| 16 Связка надколенника | 43 Четырехглавая мышца бедра |
| 17 Икроножная мышца, медиальная головка | 44 Большеберцовая кость |
| 18 Камбаловидная мышца | 45 Задняя крестообразная связка |
| 19 Большеберцовая кость, медиальная поверхность | 46 Задняя большеберцовая мышца |
| 20 Тонкая мышца | 47 Длинный сгибатель пальцев |
| 21 Полусухожильная мышца | 48 Надколенниковая поверхность бедренной кости |
| 22 Полуперепончатая мышца | 49 Прямая мышца бедра, сухожилие |
| 23 Двуглавая мышца бедра | 50 Поперечная связка коленного сустава (расположенная между медиальным и латеральным менисками) |
| 24 Подошвенная мышца | 51 Задняя мениско-бедренная связка (связка Врисберга) |
| 25 Гусиная лапка (место соединения сухожилий портняжной, тонкой и полуперепончатой мышц) | |
| 26 Двуглавая мышца бедра, длинная головка | |
| 27 Двуглавая мышца бедра, короткая головка | |

Коленный сустав, 12 частей

- A Мышцы правого коленного сустава: вид спереди**
- B Мышцы правого коленного сустава: вид сзади**
- C Мышцы правого коленного сустава: вид с медиальной стороны**
- D Мышцы правого коленного сустава: вид с латеральной стороны**
- E Правый коленный сустав после удаления капсулы: вид спереди; места начала мышц помечены красным, их прикрепления — синим.**
- F Правый коленный сустав после удаления капсулы: вид сзади; места начала мышц помечены красным, их прикрепления — синим.**
- G Правый коленный сустав после удаления капсулы и некоторых мышц: вид сзади; места начала мышц помечены красным, их прикрепления — синим.**
- H Правый коленный сустав после удаления капсулы: вид спереди; места начала мышц помечены красным, их прикрепления — синим.**
- I Правый коленный сустав после удаления капсулы: вид с латеральной стороны; места начала мышц помечены красным, их прикрепления — синим.**

膝关节，12部分

中文

膝关节是人体最大的关节，由股骨、胫骨和髌骨组成。髌骨被四头肌肌止所保护。膝关节的稳固性来自于前十字韧带和后十字韧带、膝外侧副韧带和膝内侧副韧带以及股内收肌腱群的固定。除了弯曲和伸展之外，当膝盖弯曲时，膝盖还可以进行内旋和外旋。在那里，股前肌群影响伸展，股后肌群则影响弯曲。附着于胫骨上的内侧屈肌往内侧旋转小腿，而那些附着于胫骨外侧的屈肌则负责将小腿往外侧旋转。旋转和滑动等这些动作在股骨和胫骨的关节表面之间进行。在那附近的可移动的渐缩式半圆形软骨盘（半月板）能平衡关节表面之间的不均匀度，并增强承载-转移接触表面。膝内侧半月板附着于一块肌腱上，而这块肌腱在关节囊外侧将股骨与胫骨连接。膝关节外侧副韧带位于关节囊的外侧，并将股骨与腓骨头连接在一起。膝关节内侧副韧带和外侧副韧带能阻止小腿的横向运动。十字韧带位于关节囊的内部。前十字韧带从股骨外骨节一直延伸到胫骨骨节之间的前肌腱止点面。相反地，后十字韧带则从股骨内骨节一直延伸到胫骨骨节之间的后肌腱止点面。十字韧带将关节保持在一起，并能防止股骨骨节从胫骨平台上滑脱。

- 1 股外侧肌
 - 2 髌胫束
 - 3 股二头肌
 - 4 胫骨，外侧骨节
 - 5 腓骨头
 - 6 腓肠肌外侧头
 - 7 胫骨前肌
 - 8 腓骨长肌
 - 9 伸趾长肌
 - 10 股四头肌，肌腱
 - 11 股内侧肌
 - 12 髌骨
 - 13 股骨内侧踝
 - 14 缝匠肌
 - 15 胫骨，内侧骨节
 - 16 髌韧带
 - 17 腓肠肌内侧头
 - 18 比目鱼肌
 - 19 胫骨，内表面
 - 20 股薄肌
 - 21 半腱肌
 - 22 半膜肌
 - 23 股二头肌
 - 24 跖肌
 - 25 鹅足(是缝匠肌、股薄肌、半腱肌三块肌肉之腱性部分在胫骨近段内侧的附着点)
 - 26 股二头肌长头
 - 27 股二头肌短头
 - 28 胫骨，外侧骨节
 - 29 腓肌
 - 30 外侧韧带
 - 31 外侧半月板
 - 32 腓骨头前韧带
 - 33 腓骨头
 - 34 小腿骨间膜
 - 35 膝关节肌
 - 36 股骨
 - 37 大收肌
 - 38 髌骨关节面
 - 39 前交叉韧带
 - 40 内侧半月板
 - 41 副韧带
 - 42 胫骨粗隆（胫骨肌腱止点）
 - 43 股四头肌
 - 44 胫骨
 - 45 后交叉韧带
 - 46 胫后肌
 - 47 趾长屈肌
 - 48 股骨腓肌表面
 - 49 股直肌，肌腱
 - 50 膝横韧带（位于内侧与外侧半月板之间）
 - 51 板股后韧带（瑞斯堡氏韧带）
- A 右膝前面观的肌肉示意图**
- B 右膝后面观的肌肉示意图**
- C 右膝内侧面观的肌肉示意图**
- D 右膝外面观的肌肉示意图**
- E 无关节囊的右膝关节前面观，红色表示肌肉起源，蓝色表示肌肉附着**
- F 无关节囊的右膝关节后面观，红色表示肌肉起源，蓝色表示肌肉附着**
- G 无关节囊的右膝关节后面观（可去除的肌肉全部已经去除），红色表示肌肉起源，蓝色表示肌肉附着**
- H 无关节囊的右膝关节前面观，红色表示肌肉起源，蓝色表示肌肉附着**
- I 无关节囊的右膝关节外面观，红色表示肌肉起源，蓝色表示肌肉附着**

Also available from 3B Scientific®:

A883 Elbow Joint, 8 parts

Ebenfalls bei 3B Scientific® erhältlich:

A883 Ellenbogengelenk, 8-teilig

Tambien disponible en 3B Scientific®:

A883 Articulación del codo, 8 piezas

Egalement disponible auprès de 3B Scientific® :

A883 Articulation du coude, 8 pièces

Também disponível na 3B Scientific®:

A883 Articulação do cotovelo, 8 peças

Disponibile anche presso 3B Scientific®:

A883 Articolazione del gomito, 8 pezzi

3B Scientific® その他のモデル

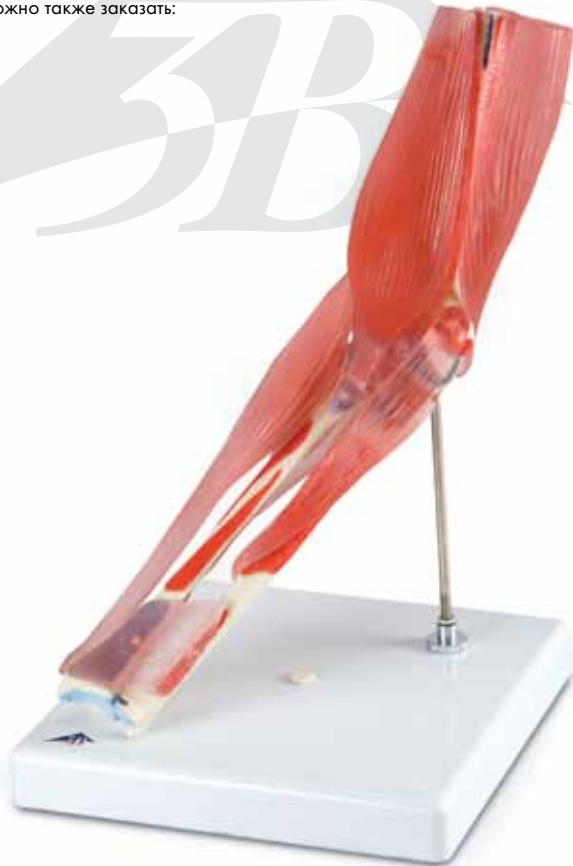A883 肘関節, 筋付8分解モデル

В компании 3B Scientific © можно также заказать:

A883 Локтевой сустав

3B医科®有以下产品:

A883 肘关节



A883

3B Scientific

A worldwide group of companies



3B Scientific GmbH

Rudorffweg 8 • 21031 Hamburg • Germany

Tel.: + 49-40-73966-0 • Fax: + 49-40-73966-100

www.3bscientific.com • 3b@3bscientific.com

© Copyright 2009 / 2014 for instruction manual and design of product:
3B Scientific GmbH, Germany